고신대학교 의과대학 학술지 제24권 제1호
Kosin Medical Journal
Vol. 24. No. 1, pp. 14～17, 2009

경골 원위부 골절에서 최소 침습적 술기를 통한 전외측 금속판 내고정술

정구희

고신대학교 복음병원 정형외과학 교실

Anterolateral Plating of Distal Tibial Fracture by Minimally Invasive Plate Osteosynthesis Technique

Gu-Hee Jung

Department of Orthopedic Surgery, Gospel Hospital, Kosin University, Busan, Korea

Abstract

Purpose : To evaluate the radiological and clinical outcomes of the anterolateral plating of distal tibia fracture by minimally invasive plate osteosynthesis (MIPO) technique.

Materials and Methods : we reviewed clinical data of eight patients (mean age:38, AO/OTA classification, 42A: 2 cases, 42B: 3 cases, 42C: 2 cases, 43B: 1 case) whowere treated by the anterolateral plating with MIPO technique because of the poor status of medial soft tissue or tibial deformity from december 2007 to december 2008 with minimum 6 months follow-up (average 7.8 months. 6 tibial fractures were open fractures. The radiologicaloutcomes of eight patients were evaluated by plain radiographs and the range of motion of adjacent joints, axial or rotational deformity and other complications were investigated.

Results : At a mean of 18.8 weeks (range from 12 to 24), all fractures were united except one case of infected nonunion. Range of motion of adjacent joints was recovered and any other complication was not found out.

Conclusion : Minimally invasive anterolateral plating will yield successful clinical and radiological outcomes of distal tibial fracture in case of the significant injury of medial soft tissue or bone deformity.

Key words : Tibia, Fracture, Plate, Minimally invasive plate osteosynthesis(MIPO)

서 론

경골 골절은 가장 흔한 장관골의 골절로 원위부 골절시 연부조직이 적어 개방성 골절의 높은 발생율 및 탈장갑화 손상 혹은 압궤 손상으로 인한 연부조직의 괴사율이 높으며, 경골 원위부는 해부학적 특징상 삼면체에서 원통형으로 이행되는 부위로 고정에 어려움이 있을 수 있다[1]. 경골 원위부 골절시 보존적 치료, 고식적인 관혈적 정복술, 외고정 기구를 이용한 고정술, 교합성 골수강내 금속정 고정술, 경골 내측의 최소 침습적 금속판 고정술 등 여러 방법이 사용되고 있으나, 그 적용 기준이 명확하지 않은 상태이다. 경골 원위부 골절의 고식적 관혈적 정복술시 해부학적 정복 및 안정된 고정의 장점이 있으나 광범위한 연부 조직의 절개로 인한 감염 및 연부 조직 괴사의 높은 위험성, 지연 유합 및 불유합으로 인한 골이식의 가능성 및 생리적 응력 차단으로 인한 골위축을 유발할 수 있고[1,2], 외고정 기구를 이용한 고정술시 정복의 소실, 지연 유합 및 부정 유합, 핀 삽입구 감염과 족근 관절 운동 제한의 가능성이 있고 환자의 불편함이 크고 고가의 비용이 지출된다. 교합성 골수강내 금속정을 이용한 치료는 경골 간부 골절에서와는 달리 경골 원위부의 골수강이 넓은 해부학적 특성 상 부정 유합이 상대적으로 증가하며 금속정 삽입으로 인한 족근 관절내 골절과 금속정 및 나사못의 파손 가능성이 있다.[3-7] 이러한 단점들을 보완하기 위해 최근에 시행되고 있는 최소 침습적 금속판 고정술식은 많은 장점이 보고되고 있지만[8,9], 원위 경골 내측의 연부조직의 특성 상 수술 후 표재

교신저자 : 정 구 희
주소 : 602-702 부산광역시 서구 암남동 34번지
고신대학교 복음병원 정형외과학 교실
TEL : 051-990-6229 FAX : 051-243-0181
E-mail : jyujin2001@kosin.ac.kr

성 창상 감염, 금속판 돌출로 인한 환자의 불편감 호소, 피하 농양 등이 최근 보고되고 있고[1,2,7], 금속판 삽입부인 족근 관절 내측의 연부조직 손상 시 적용하지 못한다는 단점이 있다. 이에 **저**자들은 경골 원위부 골절에서 최소 침습적 술기를 통한 전외측 금속판 내고정술을 시행하고, 결과를 분석하여 그 유용성에 대하여 알아보고자 하였다.

연구 대상 및 방법

1. 연구대상

2007년 12월부터 2008년 12월까지 본원에서 경골 원위부 골절로 최소 침습적 전외측 금속판 고정술을 시행한 환자 중 최소 6개월 이상의 추적 관찰이 가능하였던 8예를 대상으로 하였다. 남자가 6예, 여자가 2예였으며 평균 46세(범위, 16-65세)였다. 골절의 형태는 AO & orthopaedic Trauma Assocation(AO/OTA) 분류에 따라 42A형 2예, 42B형 3예, 42C형 2예, 43B형이 1예였고, 개방성 골절이 6예였으며 Gustilo-Anderson 분류상 제 I 형이 2예, 제 II 형이 1예, 제 III형이 3예였고, 평균 추적 관찰 기간은 7.8개월(범위, 6-13개월)이였다.

최소 침습적 전외측 금속판 고정술은 경골 원위부 골절 중 이전 골절로 인한 골수강의 변형이 있는 경우와 경골 내측 연부조직 손상으로 인하여 내측 금속판 고정술을 시행할 수 없는 경우에 시행하였다. 개방성 골절 및 연부조직 부종이 심한 경우에는 수상 당일 임시적 가교 외고정 장치를 통해 임시 정복을 시도한 후, 연부 조직 상태가 호전되면 금속판 고정술을 시행하였다.

2. 수술 방법

수술 전 금속판 성형을 위해 양측 단순 방사선 사진을 촬영하여 환측과 건측을 비교하며 고정할 금속판(LCP, Locking Compression Plate, Metaphyseal Plate®, Synthes, USA)의 길이와 고정할 나사못의 위치를 선정한 후, 경골 전외측 사면을 따라 나선형으로 술 전 성형하였다(Fig. 1). 환자를 척추 마취 또는 전신 마취 하에서 방사선 투시가 가능한 수술대에 앙와위로 눕히고, 동측 전체 하지를 방사선 영상 증폭 장치로 확인 후 소독하였고 지혈대는 사용하지 않았다. K-강선, 하프 핀, 신연기 등의 적절한 기구를 이용하여 골절부를 임시적으로 정복 하여 방사선 영상 증폭 장치을 통해 만족할 만한 정복을 확인한

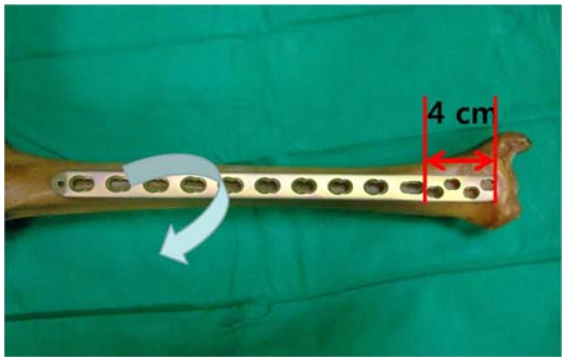

Fig. 1. Closeup photograph of preoperative bending of locking compression plate

후, 피부 절개를 시행하였으며, 원위부는 전경골 건의 내측 연을 따라 신전 지지대를 절개하여 내측으로 견인하여 경골의 전면을 노출시켰고 근위부는 경골능의 외측에 종절개를 가하였다. 경피적으로 금속판을 밀어 넣고, 2.0mm K-강선을 이용하여 양측 금속판 위치를 임시 고정하였으며, 방사선 영상 증폭 장치를 통해 금속판 위치 확인 후, 2개 이상의 나사못을 원위부에 고정한 후, 근위부에 대한 추가적인 금속판 염전과 함께, 근위 골편에 대한 나사못 고정을 시행하였다. 방사선 영상 증폭 장치를 통해 시상면 및 관상면에 대한 기능적 정복(functional reduction)과 하지 정렬을 확인 후, 추가적인 나사못 삽입을 시행하였다(Fig. 2,3).

술 후 다음날부터 석고 부목 고정하에 족근부 배굴 운동 및 직 하퇴 거상 운동을 독려하였으며, 술 후 5일째 석고 부목 고정을 제거 한 후, 슬관절 및 족근 관절 운동을 적극적으로 시행하였다. 술 후 4-6주경에 부분 체중 부하를



Fig. 2. Functional reduction was obtained by provisional fixation by external fixator(A). After plate sliding, the distal screwing was firstly done(B), secondly the proximal screwing(C) and then shaft screwing(D). The alignment of coronal and sagittal plane was checked by fluocoscopy(E & F).

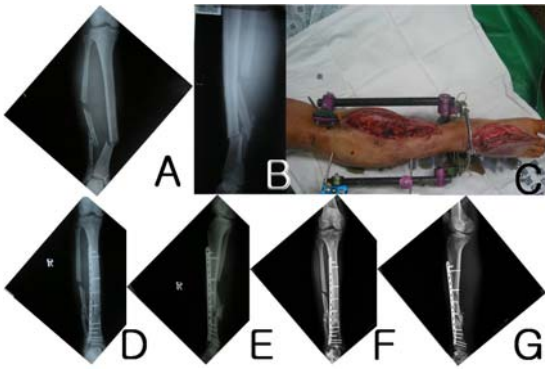

Fig. 3. A 28-year old man suffered from type III open sustained distal tibial fracture with severely injured soft tissue of leg and foot (A & B). Temporary external fixation with debridement was done immediately (C). After the wound healing, a sound fixation and good alignment was obtained with MIPO procedure (D & E). The fracture healed 24 weeks after surgery (F & G).

허용하였으며 골 유합의 소견이 관찰되기 전에는 전 체중 부하를 금지시켰다.

3. 추시 및 평가

환자들은 4주 간격의 단순 방사선 검사를 이용한 추시 관찰을 통해 골절부에 분명한 가골 형성이 관찰될 경우 골유합으로 판정하여 그 기간을 평가하였고, 주위 무릎관절 및 족근관절에 대하여 반대 측과 비교하여 운동영역의 소실 정도, 축성 및 회전 변형과 표재 비골 신경 손상 등 그 외 다른 합병증의 발생유무도 조사하였다.

결 과

1예를 제외한 전 예에서 지연 유합이나 불유합 없이 평균 18.8주 (12주~24주)에 일차적인 골유합을 얻을 수 있었다. 감염성 불유합이 발생한 1예는 타 병원에서 경비골 골절에 대해 교합성 금속정 고정술을 실시 후, 감염이 발생하여, 5개월 간 항생제 치료를 실시하였으나 호전되지 않아 본원으로 전원 된 환자로 후 금속정 제거 및 피질골 절골술, Ilizarov 외고정 기구를 이용한 신연골 형성술을 시행하였고, 염증 조절 후 외고정 기구 제거술 및 전외측 금속판 내고정술을 실시하였다. 그러나 금속판 고정술 6개월 후 말초 혈액 내 혈침 속도 및 C - 반응성 단백질의 증가 소견과 창상을 통한 감염성 분비물 소견이 보였으며 분비물에서 황색 포도 구균이 동정되는 등 골감염 및 염증이 재발하였고 감염성 불유합이 발생하였다.

축성 변형 및 회전 변형은 없었으며, 반대 측과 비교하여 슬관절의 굴곡 및 신전 영역은차이가 없었으나 족근 관절에서 신전 운동 영역에서 5도 이하로 감소되는 소견이 측정되었으나 보행에는 지장을 주지 않았다. 조직 괴사, 피하 농양과 표재성 창상 감염 또는 금속판 돌출로 인한 환자의 불편감 호소는 없었고, 그 외합병증으로 표재 비골 신경 손상을 보인 예는 없었다.

고 찰

경골 원위부 골절의 수술 방법으로는 외고정 기구를 이용한 고정술, 교합성 금속정 삽입술, 고식적인 관혈적 정복 및 금속판 고정술, 최소 침습적 술기를 통한 경골 내측의 금속판 고정술 등이 실시되고 있으며, 수술 방법에 따라 연부 조직의 합병증의 차이는 있으나, 골유합의 시기는 차이가 없는 것으로 알려져 있다.[10] 이 중 교합성 금속정 삽입술은 골절 부위의 굴곡, 정복의 소실 및 회전을 방지할 수 있으며 많은 경험의 축적과 수술 방법의 향상으로 인해 높은 골유합률과 낮은 감염 및 부정 유합률을 보이는 등의 좋은 결과들이 보고되어 원위 경골 골절의 적절한 치료법으로 고려 되어왔다.[3-6] 하지만 골 변형의 존재 시 그 적용이 어렵고, 슬관절 또는 족근 관절과 가깝거나 관절면을 침범한 골절에서 고정 강도가 약해지거나 금속정의 이완 또는 금속정 및 나사못의 파손이 발생할 수 있으며 골절부의 안정성을 확보하기 어렵다는 단점이 있다[6].

최근 널리 시행되고 있는 최소 침습적 술기를 통한 금속판 고정술은 원위 경골에서는 금속판을 경골의 내측 부위에 경피적으로 삽입하게 되므로, 골 변형이 있거나 관절면에 근접한 골절에서도 적용이 가능하며 직접 골절 부위를 개방하지 않고 최소한의 피부 절개를 실시함으로써 연부 조직의 손상을 최소화하고 골절편의 혈류 보존을 통한 빠른 골유합 및 양호한 기능 회복을 얻을 수 있는 것으로 알려져 있다.[1,2,7,10,11] 하지만 경골 내측면에 대한 최소 침습적 금속판 고정술은 족근 관절을 침범한 골절의 경우에는, 관절면 정복을 위한 추가적 피부 절개가 필요할 수도 있으며, 내측의 연부조직 불량 시 적용에 어려움이 있을 수 있다. 또한 족근 관절 내측에는 연부조직이 적어 술 후 금속판의 자극 증상으로 인해 환자들이 불

편감을 호소할 수 있고, 최근 표재성 창상 감염, 피하 농양 등이 보고되고 있다.[1,2,7)]

저자들이 시행한 최소 침습적 술기를 통한전외측 금속판 내고정술은 원위부 절개를 통해 족근 관절의 상태의 확인이 가능하여 추가적인 피부 절개 없이 관절면 정복이 가능하였을 뿐만 아니라 원위 골편 고정시 경골 내측 고정에 비해 보다 많은 피질골 고정이 가능하였다. 금속판이 전외측으로 휘어짐으로 인해 족근 관절 내측의 연부조직 손상 시에도 실시 가능할 뿐만 아니라 심한 연부 조직 부종 및 개방성 창상의 경우, 종골핀을 이용한 삼각형 모양의 임시적 가교형 외고정 장치을 통해 연부 조직에 대한 치료 후, 외고정 장치 착용 상태에서 금속판 고정술이 가능하였다.

원위부 절개에 의한 연부조직의 합병증 및 술 후 금속판의 돌출로인한 증상은 전 예에서 발생하지 않았으나 향후 금소판 제거술 시, 표면 비골 신경의 손상이 가능할 것으로 예상되어 주의하여야 할 것으로 생각되나 **저**자들은 추시 관찰 기간이 짧아 확인 되지 않았다.

결 론

경골 내측 연부조직 상태가 불량하거나, 골 변형이 동반된 경골 원위부 골절에서 최소 침습적 전외측 금속판 고정술은 유용한 치료 방법으로 생각된다.

참고문헌

1) Park KC, Park YS:Minimally invasive plate osteosynthesis for distal tibial metaphyseal fracture: J Korean Fracture Soc 18: 264-268, 2005.
2) Oh CW, Oh JK, Jeon IH: Minimally invasive percutaneous plate stabilization of proximal tibial fractures: J Korean Fracture Soc 17: 224-229, 2004.
3) Park IH, Song KW, Shin SI:Interlocking intramedullary nailing for treating most distal tibial fracture: J Korean Fracture Soc 16: 356-362, 2003.
4) Konrath G, Moed BR, Watson JT, Kaneshiro S, Karges DE, Cramer KE: Intramedullary nailing of unstable diaphyseal fractures of the tibia with distal intraarticular involvement: J Orthop Trauma 11(3): 200-205, 1997.
5) Shon OJ, Chung SM: Interlocking intramedullary nail in distal tibia fracture: J Korean Fracture Soc 20: 13-18, 2007.
6) Gorczyca JT, McKale J, Pugh K, Pienkowski D:Modified tibial nails for treating distal tibia fractures: J Orthop Trauma 16(1): 18-22, 2002.
7) Chang SA, Ahn HS, Byun YS, Kim JH, Bang HH, Kwon DY: Minimally invasive plate osteosynthesis in unstable fractures of the distal tibia: J Korean Fracture Soc 18: 155-159, 2005.
8) Helfet DL, Koval K, Pappas J, Sanders RW, DiPasquale T: Intraarticular "pilon" fracture of the tibia: Clin Orthop Relat Res (298): 221-228, 1994.
9) Redfern DJ, Syed SU, Davies SJ:Fractures of the distal tibia: minimally invasive plate osteosynthesis: Injury 35(6): 615-620, 2004.
10) Oh CW, Park BC, Kyung HS, Kim SJ, Kim HS, Lee SM, et al.: Percutaneous plating for unstable tibial fractures: J Orthop Sci. 8(2): 166-169, 2003.
11) Hasenboehler E, Rikli D, Babst R:Locking compression plate with minimally invasive plate osteosynthesis in diaphyseal and distal tibial fracture: a retrospective study of 32 patients: Injury 38(3): 365-370, 2007.